AUS DEM ZAHNÄRZTLICHEN INSTITUT DER UNIVERSITÄT
WÜRZBURG
(DIREKTOR PROFESSOR DR. PAUL WUSTROW.)

DIE ZEMENTVERHÄLTNISSE AM FORAMEN APICALE.

INAUGURAL-DISSERTATION

VERFASST UND DER

HOHEN MEDIZINISCHEN FAKULTÄT
DER BAYER. JULIUS-MAXIMILIANS-
UNIVERSITÄT WÜRZBURG ZUR
ERLANGUNG DER ZAHNÄZTLICHEN
DOKTORWÜRDE

VORGELEGT VON

HERMANN REUTER
APPROB. ZAHNARZT AUS WÜRZBURG

WÜRZBURG 1931

DRUCK: RITA-VERLAG UND -DRUCKEREI / WÜRZBURG

Referent: Professor Dr. Jos. Münch.

Meiner lieben Mutter
in Dankbarkeit gewidmet.

Das Verständnis für die histologischen Verhältnisse des fertigen Zahnes und für die Wertung seiner einzelnen Bestandteile ist eng mit deren Entwicklung verknüpft. Kaum irgendwo im menschlichen Organismus ist der Zusammenhang zwischen Entwicklungsgeschichte und Histologie ein so enger. Dazu tritt ferner der Umstand, daß eine ganze Reihe physiologischer und pathologischer Erscheinungen, welche an den Zähnen sich offenbaren, nur dann unserem Verständnis erschlossen werden können, wenn wir ihre Histogenese kennen.

Da nun die vorliegende Arbeit die Zementverhältnisse am Foramen apicale behandelt, ist wohl eine kurze Ausführung über die Histogenese und normale Histologie des Zementes und der eng damit verbundenen Wurzelhaut nicht zu umgehen.

Bei der Bildung des Zementes treffen wir auf eigentümliche Erscheinungen. Es zeigt sich nämlich, daß das Schmelzorgan auch für die Wurzel formgebend auftritt. An der Umschlagsfalte von innerem und äußerem Schmelzepithel bildet sich nämlich eine Epithelscheide, die in den Wulst des Pulpengewebes eindringt und ihm die Form der Wurzel gibt. Hat die Epithelscheide diese Aufgabe erfüllt, so lockert sich ihr straffes Gewebe und bekommt eine mehr netzartige Struktur. Nun tritt das Zahnsäckchen, das als mesodermale Verdichtung etwas entfernt von der Zahnanlage gestanden hat, dicht an die sich bildende Wurzel heran. Schließlich liegt das sich immer mehr verdichtende Gewebe des Zahnsäckchens der Dentinwurzel völlig an. Von nun an übernimmt es die Funktion der Wurzelhaut (Periodontium). Diese bildet dann das Zement, eine harte, knochenähnliche Substanz, die die Wurzel wie ein Mantel überzieht. Praeger nennt das Zement das geformte Sekret der Wurzelhaut.

Man kann das Zement seinem Bau nach als eine Art Faserknochen bezeichnen, wobei ihm ja auch die gleiche Aufgabe zufällt, nämlich die Befestigung und Verankerung der an den Zahn herantretenden Fasern. Es erscheint daher nicht unverständlich, daß die Histogenese des Zementes der des Knochens sehr ähnlich ist. Unter reichlicher Gefäßversorgung vermehren sich die rundlichen embryonalen Bindegewebszellen, welche sich zur Zementbildung anschicken. Sie erscheinen verästelt und sondern eine homogene Masse ab. Dieses Praezement nimmt unter Wachstumsdruck fibrilläre Struktur an, wie dies auch bei Knochengrundsubstanzen der Fall ist. Die zementbildenden Zellen wandeln sich zu Zementkörperchen um, das sind zackige, durch Ausläufer miteinander verbundene Zellen.

Das Zement überzieht die Dentinwurzel und stellt noch mehr als dieses einen modifizierten Knochen dar, der sich vom gewöhnlichen Knochen in Einzelheiten unterscheidet. Schon normalerweise zeigt das Zement des Zahnes verschiedenen Bau. In der Zahnhalsgegend liegt es als dünnes Zement dem Zahnbein als kaum struktuiert erscheinender Mantel an. Bei geätztem Schliff erkennt man die fibrilläre Struktur. Charakteristisch für dieses Zement ist das Fehlen von Zementkörperchen. Gegen die Wurzelspitze zu kann es auf kleine Strecken zur einfachen Übereinanderlagerung mehrerer solcher dünner Zementschichten kommen, welche ebenfalls ohne Zellen sind. Im übrigen aber wird das Wurzeldentin von dickem Zement überlagert. Auch dieser zeigt deutlich lamellären Aufbau. Die einzelnen Lamellen sind durch verschieden breite Lamellenzwischenschichten voneinander getrennt und durch eine formlose Kittsubstanz miteinander verbunden. Charakteristisch für das dicke Zement sind die Zementkörperchen, Zellen, die den Knochenkörperchen ähnlich sind.

Die Wurzelhaut ist eine derbe, bindegewebige Schicht, welche mit der Zahnwurzel innig verbunden ist. Die Hauptmasse besteht aus Bindegewebsfibrillen, die zu Bündeln angeordnet sind. In den Maschen der Bindegewebszüge findet man ein reiches Netz von Blut- und Lymphgefäßen. Auch mehrkantige Leukozyten sind in größerer Anzahl vorhanden. Hauptsächlich in der Gegend des Wurzelkanals findet sich eine Anhäufung dieser weichen Gewebe. Unmittelbar dem Zement des Zahnes anliegend befindet sich eine Schicht regelmäßig angeordneter Bindegewebszellen, die „fixe Zellage", welche bei pathologischen Prozessen für Anbau und Abbau wichtig ist.

Ebenso wie beim Knochen sind auch beim Zement die Begriffe Apposition und Resorption trotz ihrer gegenteiligen Bedeutung untrennbar. Daraus ergibt sich, daß bei stärkeren Zementappositionen immer auch Resorptionsvorgänge in Erscheinung treten. Wie ungemein häufig die Resorption geringeren Umfangs ist, erhellt aus der Tatsache, daß wir kaum einen in Funktion stehenden Zahn finden, an dem nicht Spuren einer stattgefundenen Zementresorption festzustellen sind. Es soll hier aber nochmals mit Nachdruck darauf hingewiesen werden, daß ebenso wie für die Bildung des Zementes die Wurzelhaut allein in Frage kommt, so auch in ihr die alleinige Ursache für einen Abbau gesucht werden muß. An Stelle der Zementoblasten treten die Zementoklasten, beide aber sind Bestandteile der Wurzelhaut.

Es ist nun klar, daß der Zahn sowie seine einzelnen Bestandteile ebenso wie der gesamte menschliche Organismus dauernden Veränderungen unterworfen ist. Die Zementveränderungen an der Wurzelspitze und am Foramen apicale können nun recht verschiedener Natur sein, je nachdem auf die Wurzelhaut ein funktioneller, pathologischer oder chemischer Reiz ausgeübt wird.

Vielfach sind uns schon bemerkenswerte Umbauvorgänge am und besonders auch im Foramen apicale aufgefallen. Die Ursache hierfür ist nach den Ausführungen W. Meyers in seiner Arbeit: „Ist das Foramen apicale stationär?“ (Dtsch. Monatsschrift für Zahnheilkunde 1927, Heft 24, Seite 1016) in einem Stellungs- oder Belastungswechsel des Zahnes zu suchen. Daß die Zuführung der Gefäße zum Zahn neben Wachstums- und sonstigen Druckverhältnissen für die Gestaltung des unteren Teils des Wurzelkanals eine Rolle spielt, ist von vorneherein anzunehmen. Die Gestaltung der Wurzelspitzen unter Molaren ist dafür charakteristisch. Die Wurzeln sind nach rückwärts umgebogen, von woher sie die Gefäße in sich aufnehmen. Die Gefäße zweigen im sanften Anstieg vom Stammgefäß ab und erheben sich dann weiter im Bogen zum Zahn in den Wurzelkanal. Jede scharfe Abknickung der Gefäße ist dabei vermieden, denn sie entspräche nicht den Gesetzen der Hydrodynamik. Bei den Schneidezähnen sehen wir den mehr geraden Einzug der Gefäße und Nerven in den Wurzelkanal. Das Foramen apicale liegt also dem Foramen der Alveole genau gegenüber. Es muß nun eine Änderung — Meyer spricht sogar von einer Wanderung — des Apex eintreten, wenn die Zähne durch Funktions- oder Belastungsänderung eine Kippung erfahren, wie dies ja außerordentlich oft bei Periodontitis usw. der Fall ist. Wird nun der Kronenteil

eines Zahnes aus seiner normalen Lage nach irgend einer Richtung hin gepreßt, so wird die Wurzel eine Bewegung nach der entgegengesetzten Richtung machen. Das Foramen apicale wandert also von dem Foramen der Alveole weg. Dadurch werden natürlich auch die Gefäße in eine ganz andere Lage gebracht und erleiden auch eine Knickung. Eine solche aber entspricht, wie schon erwähnt, den Gesetzen der Hydrodynamik nicht. Die Anpassung an die neuen Verhältnisse findet nun im Zahne selbst durch Umbauvorgänge im Foramen apicale statt. Am Foramen der Alveole macht sich kaum eine Veränderung bemerkbar. Unter dem Druck der Gefäße, die der einen Wand des foramen apicale und des Wurzelkanals anliegen, ist oft bis weit hinauf in den Kanal ein deutlicher Abbau von Zement, ja sogar Dentin, wahrzunehmen. Auf der gegenüberliegenden Seite findet ein entsprechender Zementanbau statt. Dieser Prozeß dauert solange, bis die Gefäßbündel keine Spannung mehr haben. Man kann diesen Vorgang mit einem physikalischen Versuch vergleichen, wo ein belasteter Draht sich durch einen Eisblock hindurch schneidet, ohne ihn zu teilen, da das Eis unter dem Druck an der Vorderseite schmilzt, im Rücken des Drahtes sofort wieder gefriert.

Aber auch in der periapicalen Gegend finden starke Zementumbauvorgänge statt. Das Periodontiom ist entsprechend seiner Belastung auf der einen Seite sehr stark gepreßt. Auf der anderen Seite hat sich der Periodontalraum naturgemäß verbreitert. Da nun das Periodontium bestrebt ist seine normale Breite zu erhalten (Gottlieb), so erfolgt auf der einen Seite, wo das Periodontium die Verengerung erfahren hat, ein Zementabbau durch große Zementoklasten, während auf der anderen Seite ein lebhafter Zementanbau stattfindet. Histologisch unterscheidet sich dieser sekundäre Zement nicht vom dicken Zement der Wurzelspritze.

Das mikroskopische Bild eines solchen Wurzelschiffes zeigt uns also an der einen Seite am und im Foramen starke Zementschichten, während auf der anderen Seite oft nur noch Spuren von Zement zu sehen sind.

Sehr große Veränderungen erleidet das Zement der apicalen Gegend der Zahnwurzel aber auch durch die mannigfaltigen pathologischen Prozesse, die an der Wurzelhaut in Erscheinung treten. Jede Pulpitis greift automatisch auch auf die Wurzelhaut über. Diese wird hyperaemisch, ein Zustand, der ohne weitere Gewebsschädigung wieder abklingen kann. Gelangen nun aber auch Bakterien durch das Foramen apicale, sei dies nun durch aktive Wanderung oder durch Übertragung

infolge zahnärztlicher Maßnahmen, so entsteht sehr bald eine akute Wurzelhautentzündung. Diese Periodontitis macht nun aber nicht Halt bei Veränderung des Wurzelhautgewebes allein. Entweder schreitet die an der Wurzelhaut unter Eiter entstandene Entzündung gegen den Zahnhals zu fort und durchbricht das Ligamentum circulare, um dem unter Druck stehenden Eiter Abfluß zu verschaffen, oder aber die Entzündung bleibt, wie das sehr häufig der Fall ist, auf die Umgebung der Wurzelspitze begrenzt. Eine solche Entzündung greift nun sehr bald auch das Hartgewebe des Zahnes an. In dem entzündlichen Wurzelhautgewebe finden sich mehr kantige Riesenzellen, die die Funktion von Zementoklasten annehmen. Wo nun diese Zementoklasten, die wie die Osteoklasten wahrscheinlich Zentren höherer Säureproduktion darstellen, mit dem Zement der Zahnwurzel in Berührung kommen, entkalken sie dieses, wodurch die fibrilläre Struktur innerhalb dieser entkalkten Schicht deutlich in Erscheinung tritt. Der Entkalkung folgt alsbald der Abbau. Die Resorption führt zur Abnagung des Zementes in Form von Eindellungen, den sogenannten Howshipschen Lacunen, in denen die Zementoklasten liegen. Ein solcher Befund läßt sich schon makroskopisch feststellen, da man an der Wurzelspitze mit dem Finger Rauhigkeit deutlich wahrnehmen kann. Sehr häufig finden wir auch die Zahnmasse in der Gegend des Foramen apicale von zahlreichen Resorptionsgängen unterminiert, an deren Wänden das eingedrungene Granulationsgewebe Knochensubstanz abgelagert hat.

Ähnlich sind die Resorptionserscheinungen auch bei der chronischen Periodontitis und beim Granulom.

Außer der lacunären und der unterminierenden Resorption gibt es noch eine dritte Form des Abbaus. Es ist dies die vom Apex langsam koronalwärts schreitende Resorption, die aufwärts steigend immer mehr Zement und Zahnbein abbaut. Euler unterscheidet bei dieser dritten Art drei verschiedene Zustandsbilder, die aber wahrscheinlich ineinander übergehen, nämlich: Die Resorption des Apex unter Bildung einer konvexen Resorptionsfläche, die Abtragung der Wurzelspitze mit Bildung einer glatten Fläche und schließlich die Bildung einer unregelmäßig konturierten, zackigen Resorptionsfläche.

Eine Veränderung erleidet das Foramen apicale auch bei der sogenannten zentrifugal verlaufenden Pulpitis, das ist die Erkrankung der Pulpa durch apicale Infektion. In solchen Fällen findet man das Foramen apicale seines Zementmantels beraubt und trichterförmig erweitert.

Erwähnt seien hier auch einige Geschwulstformen, die an der Zahnwurzelspitze Veränderungen verursachen können. Metastatische Tu-

moren gehören zu den Raritäten. Sie kommen vor durch Weiterwachstum von Carcinomen der Mundhöhle, oder auf dem Blutwege. Nach den Untersuchungen von Schmorl und Euler wird die Zahnsubstanz in solchen Fällen stark abgebaut.

Der Schliff eines Zahnes mit entzündeter Wurzelhaut wird bei mikroskopischer Betrachtung meist eine ausgeprägte Resorption zeigen. Oft fehlt das Zement am Foramen apicale völlig.

Die chemischen Reize auf das Periodontium rufen im allgemeinen ähnliche Erscheinungen an der Wurzelhaut hervor wie entzündliche Prozesse.

Interessant ist das Verhalten des Periodontiums bei Exstirpation der Pulpa. Wie heute einwandfrei festgestellt ist, kann das Pulpengewebe niemals vollständig aus dem Wurzelkanal entfernt werden. In den feinen Seitenkanälen bleiben stets Reste zurück. Der durch diese Pulpareste auf das Periodontium ausgeübte Reiz hält die Reaktionsfähigkeit des Wurzelhautgewebes wach. Die Entzündung besteht weiter und führt unter Bildung eines zellreichen Bindegewebes zu Resorptionen am Zement und am Dentin. Jetzt dringt junges Bindegewebe in den Kanal ein und bringt die Nekrosen zur Aufsaugung. Nach Ablauf von Monaten ist dann das Kanalende, soweit es von der Wurzelfüllung freigelassen wird, von einem zellreichen Bindegewebe ausgefüllt und es beginnt an den Wänden des Kanals die Ablagerung von sekundärem Zement. An den Resorptionsprozeß hat sich der Reparationsprozeß angeschlossen. Der Ausgang der Wurzelbehandlung in eine Heilung der geschaffenen Wunde gibt uns das Recht, die nach der Entfernung der Pulpa auftretenden Infiltrationen der Wurzelhaut als den Beginn einer physiologischen Regulation anzusehen, die nach O. Mueller so lange vor sich geht, bis das Lumen des Kanals obturiert ist. Walter Hess hat auf diesem Gebiete viele Versuche gemacht und es ist in verschiedenen Fällen ein vollständiger Abschluß zustande gekommen.

Er betrachtet daher die Pulpaamputation als eine selbständige Wurzelbehandlungsmethode, vorausgesetzt, daß das periapicale Gewebe intakt ist, denn nur von diesem kann ein Heilungsprozeß seinen Ausgang nehmen.

Das mikroskopische Bild eines so behandelten Zahnes wird das Foramen apicale völlig mit Zement abgeschlossen zeigen.

Zusammenfassend läßt sich also sagen, daß an der Wurzelspitze der Zähne dauernde Veränderungen wahrzunehmen sind, die hauptsäch-

lich das Zement betreffen. Je nach den Reizen, die auf die Wurzelhaut ausgeübt werden, lassen sich Umbau-, Abbau- und Anbauvorgänge feststellen. Die Abbauvorgänge entstehen wohl hauptsächlich bei eitriger Infiltration des Wurzelhautgewebes, während der meist durch funktionelle Störungen hervorgerufene Umbau wohl als eine reparatorische Maßnahme betrachtet werden kann.

Es sei mir nun noch gestattet von den zahlreichen Schliffen, die ich angefertigt habe, diejenigen hier kurz zu beschreiben, bei denen die Zementveränderungen deutlich zu erkennen sind.

Abb. 1.

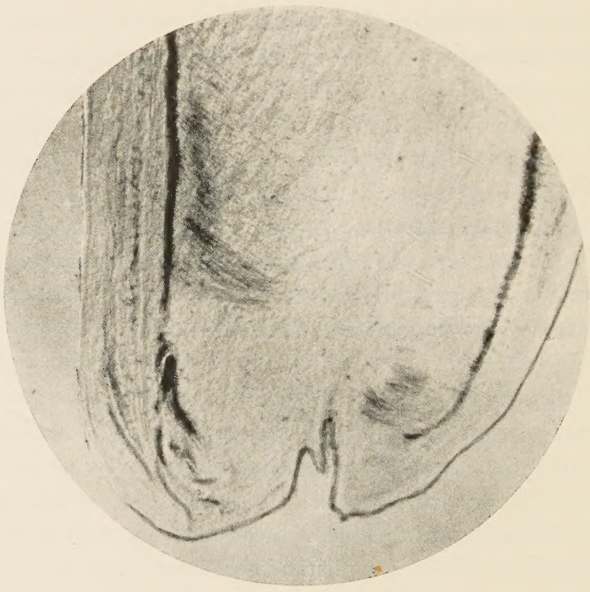

Wir sehen hier die Wurzel eines Eckzahnes. Die Zementschicht auf der rechten Seite ist verhältnismäßig schmal, während wir auf der linken Seite einen sehr starken Anbau sehen. Besonders deutlich ist hier die Anlagerung der einzelnen Lamellen aneinander zu erkennen. Auch im Foramen ist rechts eine Zementapposition festzustellen.

Dieser Zahn erlitt wahrscheinlich eine Veränderung seiner Lage und zwar so, daß die Wurzel von links nach rechts eine Bewegung ausführte.

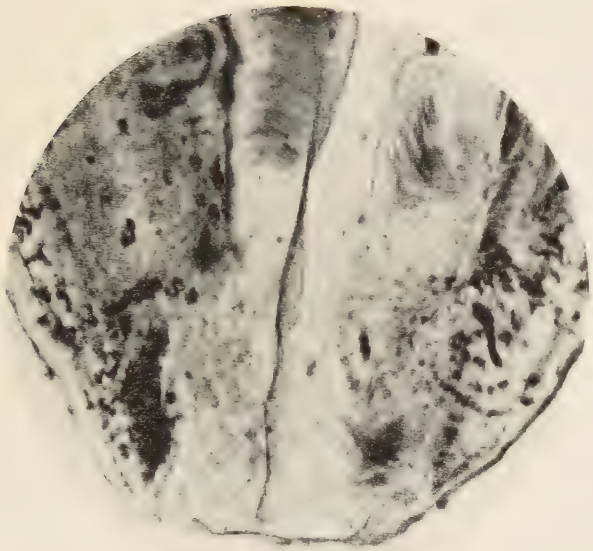

Hier sehen wir die Wurzel eines Praemolaren, die deutlich Spuren einer vom Apex koronalwärts schreitenden Resorption zeigt. Wir vermissen am Foramen und an der Spitze überhaupt Zement, während wir rechts und links an der Wurzel eine dicke Zementschicht mit vielen Zementkörperchen feststellen können.

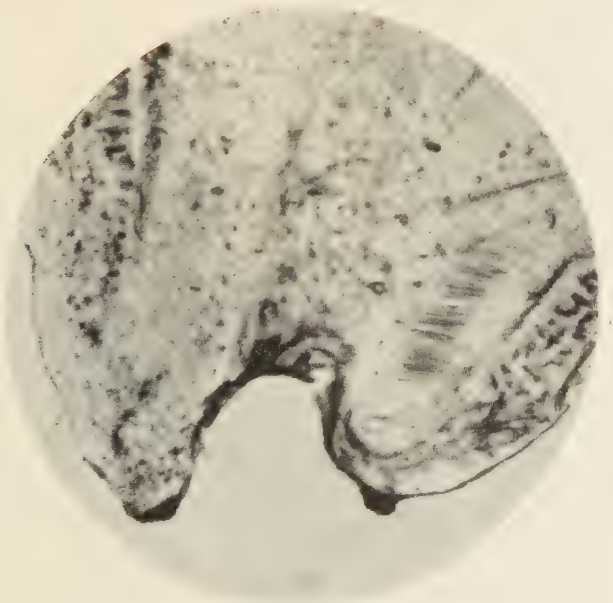

Auch dieses Bild zeigt uns die Wurzelspitze eines Praemolaren. Leider ist hier der Wurzelkanal nicht weiter zu verfolgen, da die Wurzel leicht gebogen war. Dennoch kann man deutlich eine trichterförmige Erweiterung am Foramen feststellen. Das Zement am und im Foramen ist völlig resorpiert. Eine derartige Resorption läßt auf eine zentrifugal verlaufende Pulpitis schließen.

Zum Schlusse meiner Arbeit ist es mir eine angenehme Pflicht, Herrn Professor Dr. Münch für die Überlassung des Themas und für seine vielen Ratschläge bei der mikroskopischen Untersuchung meinen ergebensten Dank auszusprechen.

Literatur.

Euler-Meyer: Pathohistologie der Zähne.

Feiler: Die Erkrankungen des apicalen Paradentiums. Fortschritte der Zahnheilkunde, 1926 und 1927.

Meyer: Ist das Foramen apicale stationär? Deutsche Monatsschr. f. Zahnheilkunde, 1927.

Münch: Path. Histologie der menschlichen Zähne. Fortschritte der Zahnheilkunde.

Scherbel-Schoenlank: Leitfaden der normalen und pathologischen Histologie der Zähne.

Siegmund-Weber: Pathol. Histologie der Mundhöhle.

Zilkens: Pathol. Histologie der Zähne. Fortschritte der Zahnheilkunde 1928.

Lebenslauf.

Am 16. Mai 1906 wurde ich als Sohn des Schreinermeisters Michael Reuter zu Würzburg geboren. Ich besuchte 5 Jahre die Volksschule und trat dann im Jahre 1917 ans Alte Gymnasium in Würzburg über. Im Jahre 1918 trat ich ans Neue Gymnasium über, wo ich auch im März 1926 die Reifeprüfung ablegte. Nach 2 Semestern philosophisch-theologischer Studien wandte ich mich dem Studium der Zahnheilkunde zu und bestand im April 1930 das zahnärztliche Staatsexamen.

Meine ganze Studienzeit verbrachte ich in Würzburg.

Ich versichere hiermit ehrenwörtlich, daß die vorliegende Arbeit von mir selbständig verfaßt wurde.

Hermann Reuter.